Aus dem Annastift, Hannover-Kleefeld
(ehemaliger Chefarzt: PROF. DR. VALENTIN)

Ein Beitrag zum Krankheitsbild der Vertebra plana-Calvé unter Berücksichtigung der bisher beschriebenen Fälle.

Inaugural-Dissertation

zur Erlangung der Doktorwürde
in der gesamten Medizin bei der
Medizinischen Fakultät
der
Georg-August Universität
zu Göttingen.

Am 25. September 1937
vorgelegt von

KÄTHE SAUERWALD
aus Hannover.

Göttingen 1937

Dekan:	Prof. Dr. Krantz
Berichterstatter:	Prof. Dr. Gruber
Mitberichterstatter:	Prof. Dr. Stich

Tag der mündlichen Prüfung: 21. Januar 1938

Calvé*) berichtete 1924 über zwei Fälle von erworbener „Platyspondylie" und schlug gleichzeitig für dieses Krankheitsbild die Bezeichnung: **„Ostéochondrite vertébrale infantile"** vor. In der medizinischen Nomenklatur bürgerte sich dieser Name nicht ein. Harrenstein schlug deshalb später: **„Vertebra plana"** vor, dem einige Jahre später Calvé's Eigenname zugesetzt wurde und der im Laufe der Zeit von der medizinischen Terminologie in vollem Umfange aufgenommen wurde.

Hatte man bis dahin alle Fälle dieser Wirbelerkrankung als tuberkulöse Spondylitis angesehen, so verdanken wir es Calvé, daß er als erster dieses Krankheitsbild streng von der Tuberkulose trennte, indem er in seiner Arbeit: „Sur une affection particulière de la colonne vertébrale chez l'enfant simulant le mal de Pott" das Bild der Vertebra plana klar und deutlich präzisierte. Calvé berichtet über zwei Fälle, der eine wurde von ihm selbst beobachtet, der andere wurde ihm von Brakett, Boston zur Veröffentlichung überlassen. Sein Patient war ein $2^1/_2$jähriger Junge, der mit den klassischen Symptomen einer tuberkulösen Wirbelaffektion erkrankte. Das Kind wurde von Calvé zuerst im Mai 1922 untersucht, nachdem es schon im November 1921 mit Schmerzen und Steifheit des Rückens ohne vorhergegangenes Trauma erkrankte, woraufhin sich im Bereich der unteren Brustwirbelsäule ein Gibbus entwickelte. Ganz ähnlich war es mit dem 7jährigen Patienten von Brakett. Auch bei diesem Knaben war die Diagnose Tuberkulose gestellt worden. Die Krankheit hatte gleichfalls ohne vorhergehendes Trauma, allerdings mit Schmerzen im Leib begonnen. Im Brustteil der Wirbelsäule entstand bald ein Gibbus, und auch hier war der Krankheitsverlauf ein gleicher. Bei beiden Patienten ging unter Hyperextensionsbehandlung der Gibbus sehr bald zurück. Es kam zu keinerlei Absceßbildung oder medullären Kompression. Die Rückenschmerzhaftigkeit und die Rückensteifheit ließen schon nach ein bis zwei Monaten Bettruhe nach. Beide Kinder wurden nach zwei bzw. drei Jahren völlig symptomlos entlassen. Sie hatten normalen Gang, keine Schmerzen und waren anderen gleichaltrigen Kindern körperlich in jeder Weise gewachsen. Da die Diagnose eindeutig schien, hielt Calvé zu Beginn der Behandlung ein Röntgenbild für überflüssig. Im Laufe der Zeit wurde er jedoch stutzig und stellte schließlich an Hand seiner Röntgenbilder, die leider erst nach Ablauf der klinischen Symptome gemacht worden waren, und der Bilder von Brakett, die er zunächst in einer Zeitschrift fand, fest, daß es sich bei beiden Patienten um ein und dieselbe Krankheit handelte, die jedoch nicht auf einem tuberkulösen Infekt basierte.

*) Calvé, Jacques, † 18. 8. 1875 in Paris, Chirurg an der Fondation Franco-Americain in Berck, bekannt u. a. durch die Schilderung der auch als Legg-Perthes'sche Krankheit bezeichneten Coxa plana.

Eine genaue Untersuchung dieser Röntgenbilder zeigte nach Calvé's Ansicht den Unterschied zwischen diesen und einwandfreien Bildern einer Pottschen Erkrankung. Seine Beobachtungen ergaben also eine ganz neue Krankheit der Wirbelsäule, die er klar und deutlich präzisierte, indem er die „Ostéochondrite vertébrale infantile" folgendermaßen charakterisierte:

1. Die Erkrankung erfaßt immer nur einen Wirbel. Der Wirbelkörper ist entweder regelmäßig oder unregelmäßig abgeplattet. Bei der Spondylitis tuberculosa sind immer wenigstens 2 Wirbelkörper erkrankt, was zu dieser Krankheit vollständig in Gegensatz zu bringen ist.
2. Bezeichnend ist hier die vollkommene Unversehrtheit der über und unter dem kranken Wirbel liegenden Zwischenwirbelscheiben und des dazugehörigen Bandapparates.
3. Das Knorpelgewebe ist vermehrt. Die Höhe der angrenzenden Zwischenwirbelscheiben geht über die Norm hinaus, während dieses bei der Tuberkulose niemals beobachtet wird.
4. Der erkrankte Knochen weist röntgenologisch eine größere Dichtigkeit auf.
5. Bei weiterer Beobachtung ist eine deutliche Regeneration des abgeflachten Wirbels zu erkennen. Schon diese Tatsache allein würde genügen, um differentialdiagnostisch die tuberkulöse Spondylitis auszuschließen, und Calvé beruft sich auf Ménard: „L'os tuberculeux ne se régénère jamais". Nun gab es für den Autor keinen Zweifel mehr, daß die Tuberkulose ausgeschlossen werden konnte, denn auch die Tuberculinreaktion hatte in beiden Fällen ein negatives Ergebnis gebracht. Doch in welche Krankheitsgruppe sollte er diese beiden Fälle, diese „Neue Krankheit" einreihen? Hereditäre Momente, sowie irgendwelche Infektionen fielen fort. Die Wassermannschen Reaktionen waren ebenfalls negativ. Calvé glaubte zunächst ein der Kümmelschen Krankheit ähnliches Leiden zu sehen. Doch in beiden Fällen konnte er weder ein einwandfreies Trauma, noch ein schmerzfreies Intervall nachweisen, sodaß ihn die Abflachung wie auch die Regeneration des Wirbelkörpers an eine Erkrankung wie die der Calvé-Legg-Perthes'schen Coxa plana oder der Köhlerschen Krankheit erinnerte.

Im Laufe der Jahre wurde die Vertebra plana langsam immer bekannter. Immer wieder wurden Fälle beschrieben, die man denen Calvé's gleichzusetzen versuchte und die sich mehr oder weniger mit der von dem französischen Autor aufgestellten Norm deckten. Einige Fälle weisen nur unbedeutende Abweichungen von Calvé's Charakteristica auf, während andere in wesentlichen Symptomen garnicht mit der Grunderkrankung übereinstimmen, sodaß berechtigte Zweifel aufkommen, ob diese Fälle wirklich mit denen des Franzosen gleichzusetzen seien.

Calvé's Veröffentlichung folgte zunächst die von Buchmann. Er selbst berichtet von zwei Fällen, die er beobachtet hat, erwähnt aber eingangs noch einen weiteren Fall, über den Gallie im Mai 1925 bei der amerikanischen orthopädischen Gesellschaft diskutierte und den beide Autoren zu der Gruppe der Calvéschen Erkrankung zählten.

Bei Buchmann's erstem Patienten handelte es sich um ein 5jähriges Mädchen, das angeblich wenige Tage nach einem Trauma (Sturz von 5 Treppenstufen) erkrankte. 4 Monate vorher hatte das Kind Masern und Scharlach, war sonst nie ernstlich krank gewesen. Anzeichen für Rachitis oder tuberkulöse Spondylitis der Familie waren nicht vorhanden. Die Röntgenuntersuchung zeigte eine Abflachung der oberen 8 Brustwirbel, die Zwischenwirbelscheiben waren um die Verminderung der Wirbelkörper erhöht.

Der zweite Fall war ähnlich. Es handelte sich hier um ein 11jähriges Mädchen, das seit drei Wochen über Schmerzen im Rücken klagte. Im Alter von 20 Monaten bemerkte die Mutter schon eine Deformation des Rückens. Man glaubte an eine kongenitale Skoliose und behandelte 5 Jahre mit Gipskorsett. Die Behandlung wurde dann unterbrochen, die Deformation blieb stehen, bis schließlich wieder Schmerzen in der „Interscapularregion" auftraten. Das Kind hatte viel Halsschmerzen und mußte eine Nasenoperation durchmachen. Der Vater starb an einer Tuberkulose.

Die Röntgenbilder zeigten geringe rechts dorsale, links dorso-lumbale Skoliose. Der 12. Dorsal- und 1. Lumbalwirbel waren keilförmig. Die Begrenzungslinien dieser beiden Wirbel waren unregelmäßig und undeutlich. Die dazwischenliegenden Intervertebralräume waren verschattet, die Zwischenwirbelscheiben erweitert. Die seitlichen Bilder zeigten, daß der 12. Brustwirbel nur halb so hoch war, wie der darüber und darunterliegende Wirbel und Keilform aufwies. Der erste Lendenwirbel hatte nur $^3/_4$ seiner Normalhöhe und war ebenfalls keilförmig.

Kurze Zeit danach erschien eine Arbeit von Boorstein, der auch zwei Fälle mitteilte, die er ebenfalls unter die gleiche Diagnose bringen wollte, wie die schon erwähnten Fälle von Calvé, Gallie und Buchmann.

Boorstein berichtet zunächst von einem 17jährigen jungen Mann, der seit 6 Monaten bei sich eine zunehmende Deformierung des Rückens beobachtete, die er auf ein Trauma zurückführte. Der Patient klagte nicht über Schmerzen, auch der entstandene Gibbus war vollkommen unempfindlich. Das Röntgenbild zeigte einen verschatteten 7. Brustwirbel, die Intervertebralscheiben waren klar. Ferner war eine deutliche Abplattung des Wirbelkörpers vor allem nach hinten zu sehen. Die Zwischenwirbelscheiben waren so klar, daß mit Bestimmtheit die Pottsche Krankheit, sowie eine alte Fraktur ausgeschlossen werden konnten.

Während der Autor diesen Fall studierte, erinnerte er sich an einen früheren, den er in dieselbe Kategorie reihte. Es handelte sich um ein zwei Jahre altes Mädchen. Familienanamnestisch war zu erwähnen, daß die Mutter an einer Lungentuberkulose erkrankte. Die gegenwärtige Krankheit begann zwei Monate zuvor mit Schmerzen im Rücken, ungeschicktem Gang und geringer Deformation des Rückens. Die Röntgenbilder zeigten zunächst eine geringe Abflachung des Wirbelkörpers, die sich im Laufe der Zeit zu einer nur noch kartondicken Scheibe reduzierte. Die Zwischenwirbelscheiben waren frei. Auch bei dieser Patientin wurde die Diagnose: „Pottsche Krankheit" gestellt.

Buchmann und Boorstein erwähnen nichts von einer Regeneration der erkrankten Wirbelkörper. Weitere Abweichungen von Calvé's Fällen lassen Zweifel aufkommen, ob die oben geschilderten Krankheitsbilder tatsächlich mit denen des Franzosen gleichzusetzen sind. Nicht alle Autoren der späteren Veröffentlichungen von Vertebra plana erkennen die Buchmannschen und Boorsteinschen Fälle als Vertebra plana Calvé an.

Im Jahre 1927 folgte Harrenstein's Arbeit. Er berichtete über zwei Patienten, die nach seiner Meinung ebenfalls an Vertebra plana Calvé erkrankt waren. Der erste Patient, ein 5jähriger Junge kam zur Behandlung, da die Eltern nach einem Unfall ein Steifhalten des Rückens und das erschwerte Gehen des Kindes feststellten. Er klagte vor allem über Schmerzen im Unterleib. Das Kind war früher nie ernstlich krank gewesen. Auch jetzt machte es außer den lokalen Symptomen keinen „kranken" Eindruck. Die Temperatur war subfebril. Am 10. Brustwirbel war ein etwas druck- und klopfempfindlicher Gibbus. Die Röntgenaufnahmen zeigten Veränderungen am Th. X. Der Wirbelkörper hatte an Höhe abgenommen, auch die angrenzenden Zwischenwirbelscheiben erschienen auf der ersten Aufnahme niedriger als die übrigen. Spätere Röntgenuntersuchungen zeigten eine weitere Höhenabnahme des Wirbelkörpers aber Zunahme der Zwischenwirbelscheiben. Die Behandlung wurde wie bei der Spondylitis eingeleitet. Schon nach einem Jahre zeigten sich nur mehr die röntgenologischen Veränderungen. Der Patient war subjektiv beschwerdefrei.

Bei dem zweiten Patient von Harrenstein waren die Erscheinungen ganz ähnliche. Das 4jährige Mädchen erkrankte ganz akut ohne vorhergehendes Trauma mit heftigen Leibschmerzen. Im Abdomen war nichts pathologisches festzustellen. Die Temperatur war subfebril. Es zeigte sich, daß in Höhe des 11. Brustwirbels ein Gibbus bestand. Das Röntgenbild zeigte am Th. XI. ganz ähnliche Veränderungen wie bei Harrenstein's erstem Patienten. Zunächst glaubte Harrenstein noch einen Schatten eines tuberkulösen Abscesses zu sehen. Aber schon nach 17 Tagen war dieser Schatten verschwunden, von einem Abscess war nichts zu sehen.

Als nächster berichtete Panner über einen Fall, der vermutlich in dieselbe Kategorie zu reihen ist. Er sprach als erster davon, daß die Affektion chronisch verlaufen kann, da sich die ersten Symptome im vorliegenden Fall vor etwa 9 Jahren zeigten, und der Patient nach Ablauf dieser Zeitspanne noch nicht als gesund bezeichnet werden konnte. Der Patient wurde mit 14 Jahren zum ersten Male wegen tuberkulöser Spondylitis im Krankenhaus aufgenommen. Schon seit einem Jahre klagte er über Schmerzen im Rücken, die es ihm gelegentlich unmöglich machten, zu arbeiten. Seit einigen Monaten entwickelte sich ein geringer Gibbus in Höhe des Th. IX. Der Kranke konnte sich nicht aufrecht halten, die Temperaturen waren normal. Schon nach einigen Wochen Bettruhe besserten sich die Beschwerden. Der Patient wurde nach etwa vier Wochen wieder entlassen. Das Röntgenbild zeigte eine Höhenabnahme des Th. IX. mit gleichzeitiger Höhenzunahme der angrenzenden Zwischenwirbelscheiben. Fast 4 Jahre arbeitete der junge Mann dann in der Landwirtschaft. Da bekam er wieder derartige Schmerzen im Rücken, daß er erneut unter der

Diagnose: „Spondylitis, die nicht zur Ruhe gekommen ist" aufgenommen wurde. Die Tuberkulinreaktionen waren negativ. Die Röntgenaufnahmen zeigten immer noch einen ganz schmalen 9. Brustwirbel. Anzeichen einer Regeneration waren nicht vorhanden. Den gleichen Zustand zeigten auch noch nach weiteren 4 Jahren gemachte Röntgenbilder. Trotzdem erscheint dieser Fall jetzt, da man das Krankheitsbild der Vertebra plana Calvé näher kennt, mit zu den Fällen dieser eigentümlichen Wirbelaffektion zu gehören. Warum es nach beinahe 9 Jahren noch zu keinerlei Regeneration gekommen ist, ist nicht ohne weiteres zu entscheiden. Sollte die zu früh wieder aufgenommene Arbeit, oder das höhere Alter des Patienten dafür verantwortlich gemacht werden?

Weiterhin berichtet Waller von einem 5jährigen Mädchen. Das Kind erkrankte nach den Angaben des Hausarztes im Januar 1927 an einer Wirbelaffektion. Im Oktober 1927 kam die Patientin in die Klinik, wo es bald klar wurde, daß es sich hier nicht um einen tuberkulösen Prozeß handelte. Pirquet: negativ. Das Röntgenbild zeigte den 4. Lumbalwirbel bis zu einer dünnen Platte abgeflacht, teils atrophisch und teils verdichtet. Die Begrenzung war ziemlich scharf. Ein 4 Monate später angefertigtes Röntgenbild zeigte noch den gleichen Befund.

Ein ähnliches Bild wie der Fall von Panner bot der Bülow-Hansonsche Fall, der ebenfalls, als er nach 11 Jahren von Heyerdahl nachuntersucht wurde, zeigte, daß es zu keinem Wiederaufbau des Wirbelkörpers gekommen war. Die Kranke klagte, ehe sie zum Arzt kam, gelegentlich über Rückenschmerzen. Bei der Untersuchung wurde eine Erhabenheit über dem Dornfortsatz des 7. Brustwirbels festgestellt. Die Röntgenuntersuchungen zeigten den genannten Wirbelkörper zu einer schmalen, nur noch wenige Millimeter hohen planparallelen Scheibe reduziert, die an Breite in allen Richtungen zugenommen hatte. Die Zwischenwirbelscheiben schienen intakt zu sein. Nach einem Jahre zeigte das Röntgenbild ungefähr denselben Befund; der Wirbelkörper hatte vielleicht um 1 mm an Höhe zugenommen. Nach weiteren 10 Jahren war der Wirbelkörper, wie schon erwähnt, immer noch nicht wieder aufgebaut. Klinisch machte die Patientin allerdings den Eindruck als sei sie geheilt. Sie arbeitete auf einem Gehöft und war durch ihr Leiden keineswegs behindert.

Im April 1930 referierte Janzen in der „Revue Neurologique" einen weiteren Fall von Vertebra plana Calvé mit neurologischen Symptomen. Der 15jährige Kranke, von Beruf Kunsttischler, klagte zunächst gelegentlich über Schmerzen im Rücken, die anfangs nach der Ruhe am schlimmsten waren und erträglicher wurden, wenn er eine Zeit gearbeitet hatte. Schließlich verschlimmerten sich die Beschwerden derart, daß der Patient zur Bettruhe gezwungen wurde, und schon nach kurzer Zeit besserte sich sein Zustand. Janzen spricht von einem erregbaren und stark nervösen Kranken mit entsprechend gesteigerten Reflexen. In Höhe des 10. Brustwirbels wurde eine leichte Kyphose, aber kein ausgesprochener Gibbus beobachtet. Die Temperaturen waren dauernd subfebril. Janzen stellte zunächst die Diagnose: tuberkulöse Spondylitis, doch die negative Tuberkulinreaktion und die eindeutigen Röntgenbilder halfen ihm,

die richtige Erklärung zu finden. Die angestellten Röntgenuntersuchungen zeigten den 10. Brustwirbel nur noch als ganz flache Scheibe. Von einem Abscesschatten war nichts zu sehen, die benachbarten Zwischenwirbelscheiben zeigten keinerlei Veränderungen. Leider berichtet Janzen nur, daß der Wirbelkörper sich regenerierte, er zeigte aber keine späteren Röntgenaufnahmen, berichtete auch nicht, wielange er den Patienten nachuntersuchte.

Nun folgte die Arbeit von Schrader-Hannover, bei der es sich um einen 6jährigen Jungen handelte, der zwei Jahre, bevor er zum Arzt kam, auf den Rücken fiel und seitdem gelegentlich über so heftige Rückenschmerzen klagte, daß er bettlägerig war. Sein Zustand besserte sich jedesmal nach 3-4 Wochen Ruhe. Der Patient kam zur Behandlung, da sich die Schmerzen wieder verschlimmerten, und er nunmehr weder stehen noch sitzen konnte. Gibbus über dem ersten Lendenwirbel. Das Röntgenbild zeigte L. II und L. I zu dünnen Platten geschrumpft, auch der VII. und IX. Brustwirbel, sowie der VI. Halswirbel wiesen dieselben Veränderungen auf. Temperaturen normal, Tuberkulinreaktion negativ. Nach zwei Monaten zeigte eine Röntgenuntersuchung, daß der Prozeß nicht weiter gegangen war. Bei Abschluß der Arbeit wurde der Patient nochmals geröngt und zeigte einwandfreie Zeichen einer Regeneration der erwähnten abgeflachten Wirbelkörper. Es muß aber noch erwähnt werden, daß nun auch der erste Brustwirbel befallen war. Der Verfasser nahm an, daß auch dieser Prozeß in einigen Monaten ausheilen würde.

Weiterhin berichtet Hanson von einem 6jährigen Mädchen, daß ebenfalls unter der Diagnose: „Spondylitis tuberculosa Th. X. et L. V." aufgenommen wurde. Es heißt in der Krankengeschichte: „keine Heredität für Tuberkulose". Die Patientin erlitt leichtes Trauma, konnte aber gleich danach wieder gehen. Erst einige Tage später stellten sich Rückenschmerzen ein und das Gehen fiel schwer. Temperatur subfebril, Lungen o. B., keine Zeichen eines Senkungsabcesses. Auf den ersten Röntgenaufnahmen waren keinerlei Veränderungen zu sehen. Doch dann kam es auch hier zur Abflachung der erkrankten Wirbelkörper, und schließlich konnte auch Hanson hier eindeutig eine Regeneration beschreiben. Die ursprüngliche Höhe war nach einer Beobachtungszeit von einem Jahr, drei Monaten und zwanzig Tagen allerdings noch nicht wieder erreicht.

Federschmidt veröffentlichte zwei weitere Fälle von Vertebra plana Calvé. Zunächst sprach er von einem 4jährigen Jungen, der über Schmerzen im Rücken klagte. Steifhaltung der Wirbelsäule und ein eben angedeuteter Gibbus über L. II. waren die ersten sichtbaren Symptome. Im Röntgenbild: Atrophie des erkrankten Lendenwirbels und ein auf halbe Höhe verschmälerter Zwischenwirbelraum. Auch hier gingen die Beschwerden unter Liegbehandlung schnell zurück, der Gibbus trat hingegen stärker hervor. Eine fünf Monate später angefertigte Röntgenaufnahme zeigte anstelle des L. II. nur noch eine schmale, einige Millimeter dicke Knochenlamelle. Weitere sechs Monate später war das Kind vollkommen beschwerdefrei, der Zwischenwirbelraum zeigte normale Höhe, der befallene Wirbel war im Wiederaufbau begriffen.

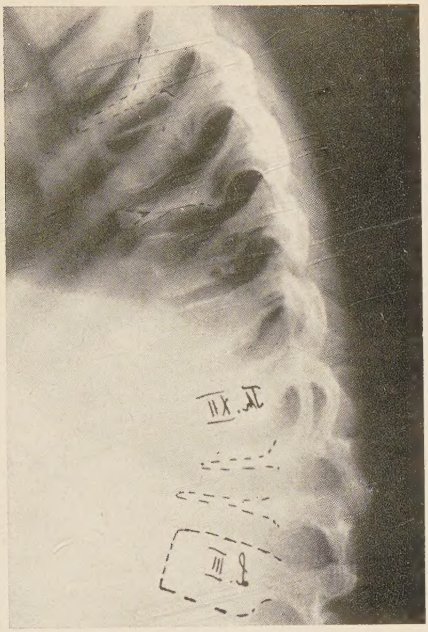

Hambrok, Heinrich (8.7.30)
Fall v. Schrader-Hannover
Rö-Bild aus dem Henriettenstift (Hannover)

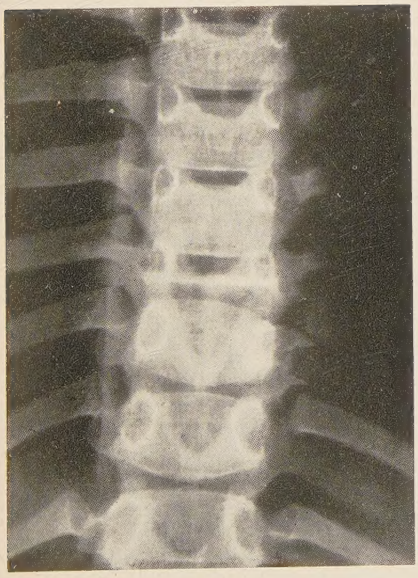

Moschke, Rudolf
(Fall aus dem Annastift, Hannover-Kleefeld)

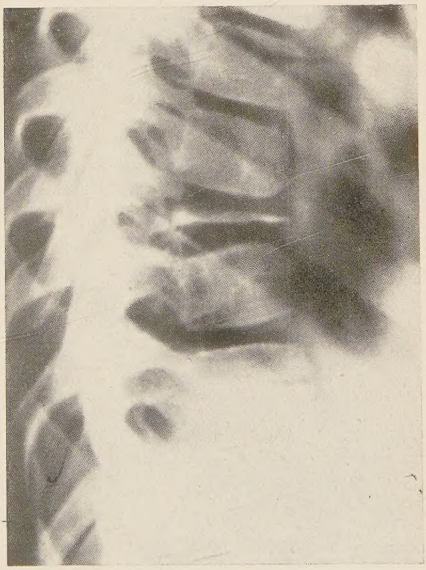

Moschke, Rudolf, 26. 9. 1934. B W. 8
(Fall aus dem Annastift, Hannover-Kleefeld)

Digitized by the Internet Archive
in 2026

https://archive.org/details/IA40154024_0157

Von seinem zweiten Patienten berichtete Federschmidt lediglich, daß der gleiche charakteristische Röntgenbefund bereits 6 Wochen nach Auftreten der klinischen Erscheinungen erhoben wurde. Es handelte sich hier um ein zweijähriges Kind, das er zwei Jahre lang beobachtet hatte, und bei dem er einen teilweisen Wiederaufbau zu einem regelmäßigen Gebilde sah.

Im Anschluß an Federschmidts Demonstration einer Vertebra plana Calvé auf dem 27. Kongreß der deutschen orthopädischen Gesellschaft zeigte Schrader-Heidelberg das Röntgenbild der Wirbelsäule eines 12jährigen Mädchens, das ebenfalls das typische Bild einer Vertebra plana Calvé aufwies. Die Patientin wurde lange Zeit wegen tuberkulöser Spondylitis behandelt. Doch das eindeutige Röntgenbild, die negativ ausgefallene Tuberkulinreaktion, sowie das Blutbild und die Blutsenkungsgeschwindigkeit führten zur richtigen Diagnose. Ein Gibbus bestand angeblich nicht. Von dem weiteren Verlauf dieser Wirbelaffektion ist nichts bekannt.

Als nächste Arbeit folgte die von Löhr. Er berichtete uns von einem 8jährigen Mädchen, das zwei Monate vor der Krankenhausaufnahme gestürzt war und seitdem über Rückenschmerzen klagte. Ein Gibbus bestand in Höhe des 12. Brustwirbels. Nach eineinhalb Jahren war die Patientin völlig beschwerdefrei. Röntgenologisch: Th. XII. scheibenförmig abgeplattet und verdichtet. Die Zwischenwirbelscheiben sind nicht verändert. Nach eineinviertel Jahren zeigten die Röntgenaufnahmen klare Zeichnung des erkrankten Wirbelkörpers, der sich gleichzeitig wieder gehoben hatte. Die Dichte des Röntgenschattens nahm in den sich regenerierenden Teilen ab.

Weiterhin sprach Rocher von einem 14 Jahre alten Jungen, der eine Unbeweglichkeit der Lumbalgegend aufwies. Röntgenologisch stellte er eine Abflachung des dritten Lendenwirbels und gleichzeitig eine Höhenzunahme der Zwischenwirbelräume fest. Von einer Abbiegung der Wirbelsäule war nichts bekannt.

Ähnlich schien es mit Rocher's zweiter Beobachtung zu sein, wobei es sich um einen $9^1/_2$jährigen Jungen handelte. Er klagte über Rückenschmerzen. Seit einem Monat bemerkten die Eltern ein Hervorspringen des unteren Brustwirbels. Das Röntgenbild wurde als ganz charakteristisch angesehen. Nur der 12. Brustwirbel war bis auf eine Höhe von drei Millimeter reduziert, sonst wies die Aufnahme der Wirbelsäule keinerlei Veränderungen auf. Leider scheint Rocher seine Patienten später nicht noch einmal nachuntersucht zu haben, denn wir hören nichts von einer Regeneration.

1935 referierte Halfdan Sundt einen von ihm ein Jahr lang beobachteten Fall von Vertebra plana Calvé. Der Patient war bei seiner Aufnahme, die unter der Diagnose „tuberkulöse Spondylitis" erfolgte, 4 Jahre und elf Monate alt. Seit etwa zwei Monaten bemerkten die Eltern, daß die Beine des Kindes so schlaff wurden, daß es einen schleppenden Gang bekam. Das Kind klagte seit einem Monat über stechenden Schmerz im Rücken. Gleichzeitig wurde ein Steifhalten des Rückens beobachtet. Kein Gibbus, keine Zeichen eines Senkungsabscesses. Die Röntgenbilder zeigten bei der Aufnahme eine

geringe Abflachung des 12. Brustwirbels, die aber bei späteren Aufnahmen erheblich zunahm. Nach einem Jahr war der klinische Zustand unverändert, das Röntgenbild zeigte immer noch einen lamellär abgeplatteten, sklerotischen Wirbelkörper ohne Zeichen einer sicheren Regeneration.

Schon kurze Zeit darauf veröffentlichte Lindström einen Fall der orthopädischen Klinik von Lund. Ein Junge von 4 Jahren klagte vor der Einlieferung über Rückenschmerzen und acht Tage zuvor bemerkten die Eltern, daß er den Rücken steif hielt. Allgemeinbefinden etc. o. B. Keine erhöhte Temperatur. Leichte Kyphose und Skoliose in der Lumbalgegend. Röntgenologisch: Abflachung von L. II mit einer dichten Zone im Zentrum. Die anliegenden Zwischenwirbelräume sind höher als normal. Schon nach $1\frac{1}{2}$ Jahren zeigte das Röntgenbild geringe, jedoch augenfällige Regeneration. Und nach weiteren $5\frac{1}{2}$ Jahren hatte der Wirbelkörper $\frac{3}{4}$ seiner ursprünglichen Höhe wieder erlangt. Kalkgehalt und Knochenstruktur waren normal, die anliegenden Zwischenwirbelscheiben waren allerdings immer noch etwas erweitert.

Auch Mezzari veröffentlichte zu dieser Zeit eine Arbeit über die von Calvé beschriebene Wirbelsäulenerkrankung. Er teilte über seinen 8jährigen Patienten mit, daß er mit Schmerzen in der Wirbelsäule und einem langsam zunehmenden Gibbus erkrankt war und im ganzen Verlauf ein durchaus charakteristisches Krankheitsbild der Vertebra plana Calvé gab.

Mezzari's Arbeit folgte dann 1936 die Veröffentlichung von Denk, der uns gleichzeitig drei Fälle mitzuteilen wußte. Sein erster Patient erkrankte im August 1931 mit Schmerzen im Leib und wurde bereits im Oktober 1931 wegen Verdacht auf Spondylitis geröngt. Diese Untersuchung ergab eine Veränderung des 12. Brustwirbels, die von Denk alsbald als klassisches Bild einer Vertebra plana Calvé bezeichnet wurde. Nachuntersuchungen ergaben deutliche Anzeichen einer Regeneration. Der zweite Patient, auch ein 4jähriger Junge, hielt sich zunächst schlecht und klagte über Schmerzen beim Bücken. Hier zeigte das Röntgenbild eine Abflachung des 8. Brustwirbels bis auf 2 mm Höhe. Die Nachuntersuchung ergab eine Regeneration. Über den dritten Fall berichtete Denk, daß sein 8jähriger Patient an „Spondylitis" erkrankte. Das Röntgenbild zeigte den 12. Brustwirbel um die Hälfte niedriger als die Nachbarwirbel. Die Struktur schien unregelmäßig, die anliegenden Zwischenwirbelräume waren o. B. Nach einem Jahre war klinisch bereits von einer Heilung zu sprechen, und im Verlauf weiterer zehn Jahre nahm der Wirbelkörper immer mehr an Höhe zu, die Struktur wurde regelmäßig, so daß schließlich das Röntgenbild dem Befund einer völlig normalen Wirbelsäule glich.

Nun folgte als letzte Arbeit im Juli 1937 die von Marquardt. Er berichtet uns einen Fall aus der orthopädischen Heilanstalt „Paulinenhilfe" in Stuttgart. Es handelt sich um einen 4jährigen Knaben, der im August 1931 mit Leibschmerzen erkrankte. Mehrere Wochen später wurde das Kind bettlägerig, da es heftige Schmerzen im Rücken verspürte, die allmählich so heftig wurden, daß es sich nicht mehr aufrichten konnte. Die Beschwerden besserten sich nach einiger Zeit Bettruhe. Bei der ersten Untersuchung im Oktober zeigte sich am Übergang von Brust- zur Lendenwirbelsäule ein gibbusartiger

Höcker. Die Röntgenaufnahme ergab das Krankheitsbild einer Vertebra plana Calvé im Bereich des 12. Brustwirbels. Der Knabe wurde gegen Ende des Jahres 1932 entlassen. Seit 1934 fühlt sich das Kind vollkommen beschwerdefrei. Zuletzt wurde es am 18. Juni 1937 gesehen, wo klinisch kein krankhafter Befund mehr festgestellt werden konnte.

Marquardt berichtet als erster von Störungen des Regenerationsprozesses, die er röntgenologisch an seinem Fall beobachtete. „Auf dem Bild vom 24. II. 32 sind erhebliche regenerative Veränderungen des erkrankten Knochenkernes festzustellen. Fünf Monate und insbesondere zehn Monate später dagegen finden sich Veränderungen am Knochenkern, die als echtes Rezidiv angesprochen werden müssen. Von da an allerdings kommt es zur charakteristischen Regeneration des Knochenkernes mit Höhenzunahme desselben".

Nun möchte ich noch über einen weiteren Fall berichten, der wegen einer Wirbelsäulenaffektion vor drei Jahren im Annastift, Hannover-Kleefeld lag, und der mir liebenswürdigerweise von Herrn Prof. Dr. Valentin zur Veröffentlichung überlassen wurde.

Bei der Aufnahme sahen wir einen 6jährigen für sein Alter mäßig entwickelten Jungen. Haut und sichtbare Schleimhäute waren gut durchblutet. Herz und Lunge o. B., Blutsenkungsgeschwindigkeit normal. Das Kind hat früher Keuchhusten gehabt, ist sonst nie ernstlich krank gewesen. Familienanamnestisch sind keine Besonderheiten zu erfahren gewesen.

Im August 1933 fiel der Junge nach Angabe der Eltern beim Spielen in eine Grube. Kurz darauf verspürte das Kind Schmerzen im Rücken, die sich derartig verschlimmerten, daß es sich kaum noch bewegen konnte. Die Eltern gingen mit ihrem Sohn zum Arzt, der eine tuberkulöse Spondylitis diagnostizierte. Im April 1934 erhielt der Junge einen Rumpfgips, mit dem er zuhause viel herumlief. Am 26. IX. 1934 war der Patient zur Untersuchung im Annastift, Hannover-Kleefeld, wo an Hand der angestellten Röntgenuntersuchung (s. Seite 8) eindeutig eine Vertebra plana Calvé festgestellt wurde. Der Junge wurde mit Rumpfgips nach Hause entlassen.

Leider ist es uns nicht gelungen, die Eltern zu bewegen, das Kind noch einmal röntgen zu lassen. Nach vier Jahren sah ich den Jungen noch einmal. Er ist vollkommen beschwerdefrei, für sein Alter verhältnismäßig klein, aber sonst in körperlicher und geistiger Weise seinen Altersgenossen in jeder Beziehung gewachsen.

Die Röntgenbilder vom 26. IX. 1934 zeigen eine eindeutige Abflachung des 8. Brustwirbels im Sinne einer Vertebra plana Calvé. Charakteristisch ist die außerordentlich starke Veränderung des Wirbelkörpers bis auf eine schmale Scheibe, ferner die Sklerosierung und schließlich das Hervorragen des Wirbels ventralwärts über die normale Reihe. Die angrenzenden Zwischenwirbelscheiben sind etwas erhöht. Von einem Gibbus ist nichts zu sehen.

Wie wir sehen, sind in der gesamten Weltliteratur also 30 Fälle von Vertebra plana Calvé bekannt. Über den einen der Fälle, und zwar über den Patienten von Plat, wissen wir nichts Näheres. Federschmidt spricht als

erster davon. Er stellte ihn als einwandfreie Vertebra plane Calvé hin. Später wurde er nochmals von Halfdan Sundt erwähnt, der aber auch nichts genaueres darüber in Erfahrung bringen konnte: „Dieser Fall wird von keinem der anderen Verfasser, die sich mit Vertebra plana Calvé beschäftigt haben, erwähnt. Er ist auch nicht in dem großen Literaturverzeichnis von Schmorl-Junghanns zu finden. Auch mir ist es nicht möglich gewesen, zu erfahren, wann und wo dieser Fall in der Literatur veröffentlicht worden ist." Auch über den Fall von Gallie erfahren wir nicht viel. Er wird von den Autoren immer wieder berücksichtigt. Wir hören aber immer nur, daß es sich um einen 5jährigen Patienten mit einer einwandfreien Vertebra plana Calvé handelte, wobei nicht einmal eine Geschlechtsangabe gemacht wurde.

Bei den übrigen 28 Patienten dieser Wirbelaffektion handelt es sich, wie wir sehen, um 18 Knaben und 10 Mädchen. Diese Tatsache lehrt, daß wir bis heute keine eindeutige Entscheidung über die Verteilung dieser Wirbelerkrankung auf die verschiedenen Geschlechter treffen können, aber annehmen, daß das männliche Geschlecht bevorzugt wird, was jedoch bis zur Beobachtung weiterer Fälle dahingestellt bleiben muß. Alle Autoren berichten, daß sie zunächst die Diagnose einer tuberkulösen Spondylitis gestellt und die Patienten zunächst auch ausschließlich so behandelt haben, wie es eine tuberkulöse Wirbelerkrankung fordert, denn wie die Fälle ja zeigen, sind die Symptome der Vertebra plana Calvé fast ausschließlich die der Spondylitis. Wir haben gesehen, daß meistens Kinder in den frühesten Lebensjahren erkrankten. Allerdings weist die Literatur auch Fälle auf, die hierzu im Widerspruch stehen, z. B. der von Panner beschriebene Fall (14 Jahre), der aber auch in seinem ganzen Krankheitsverlauf eine Sonderstellung einnimmt. Außerdem spricht Rocher von Patienten im Alter von 12 und $9\frac{1}{2}$ Jahren, Schrader-Heidelberg berichtet von einem 12jährigen Mädchen. Janzens Patient erkrankte im Alter von 15 Jahren. Wollen wir auch hier wieder Buchmanns und Boorsteins Fälle mit anführen, obwohl sie einer eingehenden Kritik nicht standhalten, so sei erwähnt, daß der eine Patient von Boorstein mit 17 Jahren zur Behandlung kam und der zweite Patient von Buchmann bei Beginn der Erkrankung bereits 11 Jahre alt war. Das Alter aller anderen Patienten schwankt zwischen 2 und 8 Jahren. (Calvé: $2\frac{1}{2}$ und 7 J., Buchmann: 5 J., Gallie: 5 J., Boorstein: 2 J., Harrenstein: 5 und 5 J., Bülow-Hanson: 8 J., Waller: 5 J., Janzen: 6 J., Schrader-Hannover: 6 J., Hanson 6 J., Federschmidt: 3 und 4 J., Löhr: 8 J., Halfdan Sundt: 4 J., Lindström: 4 J., Mezzari: 8 J., Denk: 4 und 8 J., Marquardt: 4 J., und eigener Fall aus dem Annastift, Hannover-Kleefeld: 6 J.)

Interessant sind weiterhin die Fragen: Wo ist der Hauptsitz der Krankheit, welche Wirbelpartien werden am häufigsten, welche Wirbelpartien garnicht betroffen? Zweifellos ist der Lieblingssitz der Vertebra plana Calvé der unterste Teil der Brustwirbelsäule. Leider berichten nicht alle Autoren, in welchen Wirbelkörpern sich bei ihren Patienten die Krankheit manifestierte. Sehen wir von den Buchmannschen und Boorsteinschen ab, so bleiben noch 22 Patienten,

über die wir diesbezüglich nähere Angaben haben. Bei 12 von diesen 22 Kranken waren allein der X., XI. oder XII. Brustwirbel erkrankt. In 6 Fällen handelte es sich um den VII., VIII. oder IX. Brustwirbel, und in nur einem Falle erkrankte die oberste Partie der Brustwirbelsäule. Weiterhin scheint die Lumbalgegend besonders prädestiniert für diese Wirbelerkrankung zu sein, und zwar handelt es sich hier um den I. bzw. II. Lendenwirbel. Hanson berichtet gelegentlich auch über das Befallensein des V. Lendenwirbels. Sonst sind irgendwelche Affektionen eines tieferen Abschnittes bis heute nicht beobachtet. Schrader-Hannover berichtet zum ersten Male über die Erkrankung eines Halswirbels und zwar des VI. Halswirbels. Hatte man bis dahin geglaubt, nur die Brust- und Lendenwirbel würden von diesem Leiden ergriffen, so mußte diese Meinung revidiert werden. Allerdings scheint eine Vertebra plana Calvé in diesem Gebiet zu den Ausnahmen zu gehören, denn bisher ist ein weiteres Befallensein der Halswirbel nicht bekannt. Marquardt bringt in seinem „Beitrag zum Krankheitsbild der Vertebra plana Calvé" den Sitz der Erkrankung mit dem Alter der Patienten, also der Wachstumsperiode der Wirbelsäule, in Zusammenhang. Er stellt fest, daß wir in den ersten 6 Lebensjahren alle Wirbelsäulenabschnitte von der Erkrankung befallen sehen. Er berichtet weiterhin, daß vom 6. Lebensjahre an häufig der Wirbel des „Brustlendenwirbelsäulenüberganges" erkrankt sei und mit zunehmendem Alter sich der Sitz der Erkrankung immer mehr in die mittleren Abschnitte der Brustwirbelsäule verlegte.

Wurde in allen Fällen zunächst die Diagnose „tuberkulöse Spondylitis" gestellt, so ist zu bedauern, daß nicht auch in allen Fällen eine Tuberkulinreaktion angesetzt wurde. Es wird nur in 16 Fällen davon gesprochen, daß die Reaktionen durchgeführt wurden, und in drei dieser Fälle fiel sie positiv aus. (Hanson, Harrenstein I. und Schrader-Hannover). Trotzdem war es hier möglich, eine tuberkulöse Erkrankung auszuschließen. Die angestellten Versuche auf Blutsenkungsgeschwindigkeit waren ebenfalls alle normal, auch die Wassermannschen Reaktionen fielen negativ aus.

Familienanamnestisch war im Falle Buchmann und Boorstein zu erwähnen, daß bei beiden einer der Eltern an Tuberkulose starb. Sonst wurde nie etwas besonderes bemerkt.

Auffallend ist, daß einige Autoren (Harrenstein und Löhr) von ihren Patienten berichten, daß es sich um adipöse Kinder handelte. Auch von einer bestehenden bzw. durchgemachten Rachitis sprechen Halfdan Sundt und Boorstein. Ob diese Feststellungen für das Krankheitsbild von Bedeutung sind, bleibt dahingestellt, keiner der Autoren geht näher auf diese Tatsache ein.

Wie wir sahen, erkrankt die Mehrzahl der Patienten akut, sie klagen über Rückenschmerzen und nehmen eine eigentümliche steife Haltung ein. Hierzu berichtet Hanson, daß sich bei seinem Patienten die Rückenschmerzen, und der beschwerliche Gang wenige Tage nach einem Sturz auf den Fußboden einstellten. Ebenso verspürte die 8jährige Patientin von Löhr angeblich das erste Mal Schmerzen im Rücken nach einem leichten Sturz, der schon zwei Monate zurücklag, als das Kind zum Arzt kam. Weiterhin teilt Harrenstein

mit, daß sein Patient in seine Behandlung käme, wegen einer Affektion der Wirbelsäule, auf die die Eltern des Kindes erst aufmerksam geworden sind, nachdem das Kind über eine Schwelle gestrauchelt war. Und endlich berichtet auch Janzen von seinem Fall, daß sich die Beschwerden nach einem Trauma verschlimmert hätten. Bei der 5jährigen Patientin von Buchmann ist anscheinend ein Trauma vorausgegangen. Auch bei meinem Patienten haben die Rückenbeschwerden angeblich kurz nach einem Sturz in eine Grube begonnen. In den anderen Fällen wird das Trauma ausgeschlossen oder garnicht erwähnt. Heute ist man jedenfalls der Ansicht, daß das Trauma weder eine auslösende noch sonstige Ursache für das Krankheitsbild der Vertebra plana Calvé ist.

In einigen Berichten von Calvé (1), Harrenstein (1), Federschmidt (2), Denk (1) und Marquardt wird als erstes Symptom von heftigen Leibschmerzen gesprochen, die gelegentlich auch als Frühsymptom bei der tuberkulösen Spondylitis gefunden werden.

In diesem ersten Stadium der Erkrankung ist es dem Patienten nicht möglich, sich aufrecht zu halten. Sie vermögen weder zu stehen noch zu sitzen. Werden sie aufgefordert, sich zu bücken, so versuchen sie es, indem sie mit Hilfe der Hände und Arme ihre Wirbelsäule entlasten.

Die Temperaturen sind fast überall normal. Harrenstein beobachtete jedoch bei seinem ersten Fall noch während der Besserung subfebrile Temperaturen. Außerdem sprechen auch Hanson, Janzen und Halfdan Sundt von geringer Temperaturerhöhung.

Weiterhin sehen wir, daß in 12 Fällen ein Gibbus beobachtet worden ist, der jeweils mehr oder weniger druck- und klopfempfindlich ist, sich im Laufe der Behandlung nur in einem Falle von Federschmidt vergrößert hat, sonst nie stärker hervorgetreten ist, solange die Patienten unter ärztlicher Kontrolle gestanden haben. Bei beinahe allen Kranken hat er sich mit Beendigung der Krankheit auch wieder zurückgebildet. In den Fällen Buchmann, Boorstein und Janzen heißt es, daß an der erkrankten Stelle kein Gibbus, dagegen eine leichte Kyphose bebobachtet wurde. Auch von der Wallerschen Patientin wird berichtet, daß man zunächst, wenn sie sitzt eine arkuäre Kyphose beobachtet. Ebenfalls stellt Lindström eine leichte Kyphose und Skoliose der Lumbalsäule fest, die sich auch nach 7 Jahren nicht ganz ausgeglichen hatte, sondern noch andeutungsweise bestand.

Wie wir aus den erwähnten Fällen ersehen, ist es sicher, daß die anfänglichen Krankheitserscheinungen der Vertebra plana Calvé mit denen der tuberkulösen Spondylitis übereinstimmen. Der weitere klinische Verlauf läßt von Zeit zu Zeit nochmal daran denken, erweist sich dann aber doch als irrig, wenn wir das eindeutige Röntgenbild betrachten. Von einem Senkungsabscess ist in keinem der Fälle etwas zu sehen gewesen.

Harrenstein glaubte auf der Röntgenplatte zunächst einen Schatten zu sehen, aus dem sich, wie er zuerst annahm, ein Abscess bildete. Spätere Röntgenbilder haben aber gezeigt, daß sich dieses fragliche Gebilde aufgelöst hat und von einem Abscess nichts zu sehen ist. Die Autoren berichten fast

alle kurze Zeit nach der Erkrankung als erstes Symptom von einer deutlichen Abflachung des befallenen Wirbels im Röntgenbild. Federschmidt, Harrenstein, Hanson und Halfdan Sundt ist es möglich gewesen, die Patienten schon zu Beginn der Erkrankung zu röntgen, was die anderen Autoren nicht getan haben, da sie es teilweise für unnötig gehalten haben, denn die Diagnose lautete: tuberkulöse Spondylitis. Harrensteins und Federschmidts Berichte stimmen darin überein, daß sie als erste Veränderungen auf den Röntgenbildern nicht eine Höhenabnahme der Wirbelkörper und Vermehrung der Zwischenwirbelräume, sondern lediglich eine Verminderung der Intervertebralscheiben beobachtet haben, was zu der von Calvé aufgestellten Norm nicht unbedingt in Widerspruch gesetzt zu werden braucht, da beide im weiteren Verlauf der Erkrankung ebenfalls wie alle anderen Autoren eine Zunahme der Zwischenwirbelräume verzeichnen können. Einige Verfasser berichten zunächst von einem Zusammensinken in der mittleren Region mit darauffolgender Abflachung im ganzen Bereich des Wirbelkörpers. Andere wiederum überspringen dieses Intervall ganz und gar und sehen von vornherein den Wirbelkörper nur noch als eine einige Millimeter hohe kalkdichte Scheibe. Dieses Nichtübereinstimmen der Berichte kann evtl. darauf zurückgeführt werden, daß die Patienten nicht alle in den gleichen Krankheitsstadien geröntgt worden sind. Kamen sie erst nach Wochen oder gar Monaten zur röntgenologischen Untersuchung, so hatte selbstverständlich die Krankheit schon mehr oder weniger den Höhepunkt erreicht. Der Wirbel war schon auf einige Millimeter Höhe reduziert. Diese Schlußfolgerung können wir aus dem frühzeitig und relativ häufig wiederholten Fällen machen, denn teilweise wurde schon nach 4–6 Wochen ein nur noch kartondicker Wirbelkörper beobachtet. Im allgemeinen wird von allen Verfassern von einem Wirbelkörper gesprochen, der im Zentrum von dichtem mehr Schatten produzierendem Gewebe erfüllt ist. Die Tatsache, daß die Zwischenwirbelräume bei vollentwickeltem Krankheitsbild in allen Fällen erhöht erscheinen, führt man heute darauf zurück, daß diese auf dem Röntgenbild vergrößerten Zwischenwirbelräume aus den Knorpelmasssen der Wirbelscheiben plus stark entkalktem Knochengewebe bestehen. Mit Gewißheit ist dieses aber noch nicht zu entscheiden, da wir bis heute noch keinen Obduktionsbefund über Vertebra plana Calvé haben. Oft scheint es, als zöge sich an der vorderen Kontur der Lamelle eine undeutliche Randleiste nach abwärts, die evtl. der vorderen Kante des ursprünglichen Wirbels entsprechen könnte. Dadurch gewinnt man mit Recht den Eindruck, daß die scharf abgeflachte, sklerotisch verdichtete Knochenlamelle den oberen Regionen des Wirbels angehört und somit der untere Teil atrophisch geworden ist. Weiterhin ist es nun möglich, daß sich der darunterliegende Wirbel in den atrophierten hineindrücke (mehr oder weniger nur mit einer Kante), sich dadurch in falsche Richtung stellt, und es so zu dem so oft erwähnten Gibbus kommt. Bedenken wir weiterhin, daß fast alle Autoren davon berichten, daß die erkrankten Wirbel deutlich über das Niveau der anderen hinausragen, d. h., daß sie wohl, wie ja immer wieder erwähnt, an Höhe abnehmen, sonst aber nach allen Richtungen hin zunehmen, so scheint es sich doch eindeutig um einen Erweichungsprozeß zu handeln.

Die Abflachung der Wirbelkörper vollzieht sich relativ schnell. Der Wirbelkörper ist gelegentlich schon nach wenigen Wochen auf die Hälfte reduziert und es bedarf nur noch kurzer Zeit, bis er zu einer 1–2 mm dicken Platte reduziert ist. Bedeutend langsamer jedoch vollzieht sich der Wiederaufbau. Oft beobachtet man zunächst ein Intervall von mehreren Wochen oder gar Monaten, in denen überhaupt kein Anzeichen der Regeneration zu sehen ist. Dann beginnt aber doch langsam ein Wiederaufbau, der sich über Jahre hinaus erstreckt und auch dann noch nicht vollständig ist. Denn nur Denks berichtete auf der Tagung der Vereinigung der nordwestdeutschen Chirurgen am 19. und 20. Juni 1936 über einen Patienten, der vor 11 Jahren an einer Vertebra plana Calvé erkrankte und bei dem heute im Röntgenbild nichts mehr von den früher nachweisbaren Veränderungen sichtbar ist, sondern sich „der Befund einer völlig normalen Wirbelsäule zeigt". Von seinen beiden anderen Fällen berichtet er, daß sie sich langsam regeneriert haben. Andere Autoren hingegen berichten uns, daß bei ihren Patienten auch noch nach Jahren keine Zeichen der Regeneration zu sehen sind. (Panner, Bülow-Hanson).

Den wenigsten Autoren ist es möglich gewesen, die Patienten später noch einmal nachzuuntersuchen. Calvé hat seine Patienten nach 2 bzw. 3 Jahren wieder gesehen. Beide sind klinisch genesen, der Gibbus ist verschwunden, die Kinder sind symptomlos geblieben. Leider sind sie nicht noch einmal geröntgt worden. Die bei ihrer Entlassung gemachten Aufnahmen zeigten jeweils eine im Wiederaufbau befindliche Wirbelplatte. Harrenstein hat seinen ersten Patienten 1 Jahr und 2 Monate beobachtet und berichtet, daß die lokalen Erscheinungen, außer auf dem Röntgenbilde verschwunden seien. Auch seinen zweiten Fall hat er 1 Jahr und 1 Monat beobachtet, und hat ihn entlassen, obwohl der Wirbelkörper röntgenologisch immer noch eine planparallele Scheibe gezeigt hat, die aber im Wiederaufbau begriffen war. Federschmidt berichtet ebenfalls nach 2 Jahren von seinem Patienten, daß die klinischen Symptome verschwunden sind; das Röntgenbild verzeichnet allerdings noch einen schmalen im Wiederaufbau begriffenen Wirbelkörper. Löhr will 15 Wochen nach seiner ersten Aufnahme Anzeichen eines Wiederaufbaues sehen, was sich nach weiteren 10 Monaten als eindeutig richtig erweist. Halfdan Sundt schreibt zum Schluß seiner Kasuistik: „Am 8. 1. 35 war der klinische Zustand unverändert, und das Röntgenbild zeigte immer noch einen lamellärabgeplatteten, sklerotischen Wirbelkörper ohne Zeichen eines sicheren Wiederaufbaues".

Hanson hat seinen Patienten nach beinahe 3 Jahren gesehen und berichtet über eine weiter fortschreitende Regeneration, doch bislang hat der Wirbelkörper erst $^3/_4$ seiner normalen Höhe erreicht. Der Patient von Lindström ist nach 7 Jahren noch einmal zur Nachuntersuchung gekommen. Die Regeneration ist immer weiter fortgeschritten. Allerdings kann Lindström auch nach so langer Zeit nur von einem Wirbelkörper sprechen, der $^3/_4$ seiner normalen Höhe wiedererlangt hat, während die angrenzenden Zwischenwirbelräume immer noch erweitert sind.

Marquardt hat seinen Patienten noch einmal nach 6 Jahren nachuntersucht. Der Wirbelkörper hatte sich wohl regeneriert, hat aber seine ursprüngliche

Hambrok, Heinrich, L. I. u. L. II.
(Aufnahmen aus dem Henriettenstift Hannover 1933)

Hambrok, Heinrich, Nachuntersuchung am 8. 5. 37.
(Fall von Schrader-Hannover) Th. IX, L. I. u. L. II.

Hambrok, Heinrich
13. 11. 1933 (Fall von Schrader-Hannover)

Hambrok, Heinrich, Nachuntersuchung am 8. 5. 37.
(Fall von Schrader-Hannover)

Höhe noch nicht wieder erreicht. Schrader-Hannover berichtet am Schluß seiner Arbeit, daß sein Patient gerade bei Abschluß seines Referates zur Nachuntersuchung gekommen ist. Er ist geröntgt worden und die befallenen Wirbel zeigen eindeutig den im Gang befindlichen Wiederaufbau. Derselbe Patient ist 2 Jahre später noch einmal von Federschmidt nachuntersucht worden, der ebenfalls von einer weiterfortschreitenden Regeneration berichtet hat. Nun, nach weiteren 5 Jahren, ist es mir möglich, den Patienten noch einmal zu röntgen.

Vergleichen wir die früheren Röntgenbilder und die jetzt angefertigten, so können wir auch weiterhin eindeutig von einer Regeneration aller befallenen Wirbel sprechen. Zu bemerken ist aber, daß L. I seit der Nachuntersuchung im Jahre 1933 nur ganz geringe Höhenzunahme aufweist. Hierfür ist vermutlich die größere Inanspruchnahme dieses Wirbelkörpers verantwortlich zu machen, sodaß durch die Mehrbelastung des erkrankten Wirbels natürlich der Wiederaufbau gegenüber den anderen abgeflachten Wirbeln erschwert ist. Der 2. Lendenwirbel hat bereits wieder $^2/_3$ seiner normalen Höhe erreicht, ventral reicht er auch heute noch, wenn auch in geringerem Ausmaße als L. I über das Niveau der normalen Wirbelreihe hinaus. Der 9. Brustwirbel hat heute ebenfalls $^2/_3$ der ursprünglichen Höhe erreicht, wohingegen der 7. Brustwirbel diese Höhe noch nicht ganz wieder erlangt hat, der Unterschied beträgt aber nur $^1/_2 - 1$ mm Ganz eindeutig ist die Regeneration des 6. Halswirbels. Er zeigt bei der jetzigen Röntgenuntersuchung ungefähr seine normale Höhe. C. VI sowie Th. VII und Th. IX ragen ebenfalls noch heute ventralwärts über die normale Reihe der Wirbel hinaus.

Die Struktur der sich regenerierenden Wirbel weist allerdings noch einige Unterschiede gegenüber der der gesunden Wirbelkörper auf. Die letzten Röntgenbilder zeigen die befallenen Wirbel bis auf ganz geringe Verdichtungszüge normal. Auffallend und besonders bemerkenswert ist eine Art Sequesterbildung im Innern der erkrankten, heute schon weitgehend regenerierten Wirbel.

Bei der Calvé-Legg-Perthes'schen Krankheit, mit der wir ätiologisch dieses Krankheitsgeschehen gleichzusetzen versuchen, wird von einer ähnlichen Sequestrierung bei der Regeneration gesprochen, sodaß ich hier diese Sequesterbildung besonders betonen möchte. Im übrigen weisen die Röntgenbilder der Wirbelsäule keinerlei Besonderheiten auf.

Der Junge ist heute vollkommen beschwerdefrei. Vor einem Jahre wurde eine Appendektomie gemacht. Sonst ist er nie wieder krank gewesen. Seine Wirbelsäule zeigt vollkommene Bewegungsfreiheit, auch im Turnen ist der Patient durch sein Leiden keineswegs behindert.

Die Therapie dieser Wirbelaffektion ist im großen und ganzen die gleiche wie bei der Spondylitis. Sie besteht in unbedingter Bettruhe und zwar im Reklinationsgipsbett, Allgemeinbehandlung und evtl. auch Licht und Sonnenbädern. Schon nach wenigen Wochen Bettruhe bessern sich die Beschwerden. Die Rückensteifigkeit läßt nach, die freie Beweglichkeit kehrt zurück, der teilweise schmerzhafte Gibbus verliert seine Druck- und Klopfempfindlichkeit. Stehen die Patienten nun nach weiteren 6–8 Wochen wieder auf, so besteht die

Nachbehandlung meistens zunächst im Tragen eines Gipskorsettes, was später durch ein Lederkorsett ersetzt werden kann, und schließlich kann auch dieses entbehrt werden. Die Patienten sind nunmehr völlig beschwerdefrei, sie sind voll leistungsfähig. Die Fälle von Panner und Bülow-Hanson haben jedoch nur eine mangelhafte Heilung gezeigt. Wie oben erwähnt, haben sich die Wirbelkörper nicht regeneriert. Die Patienten können auch nach Jahren das Lederkorsett nicht entbehren, der Gibbus hat sich nicht vollständig zurückgebildet.

Die Prognose ist, wenn wir sie mit der Tuberkulose vergleichen, wie schon der ganze Krankheitsverlauf lehrt, relativ günstig. Wichtig ist aber, wie auch Federschmidt mitteilte, daß die Diagnose frühzeitig gestellt wird, denn dadurch werden dem behandelnden Arzt große Sorgen, und den Eltern nicht nur diese, sondern auch große Kosten erspart. Auch die Vertebra plana Calvé erfordert ein über Wochen und Monate hinausreichendes Krankenlager. Doch die Erfahrung lehrt, daß wir dem Kranken mit ziemlicher Sicherheit eine völlige Genesung zusichern können. Wie wir schon oben bemerkt haben, ist ein vollkommener Wiederaufbau eines lamellär abgeflachten Wirbelkörpers nur von Denks beobachtet worden, der seinen Patienten nach 11 Jahren noch einmal nachuntersucht hat. Diese Tatsache zeigt, daß also doch ein vollständiger Wiederaufbau der an „Vertebra plana Calvé" befallenen Wirbel möglich ist, während 1935 eine röntgenologische Heilung von Halfdan Sundt ganz und gar in Frage gestellt worden ist.

Die Ätiologie der Vertebra plana Calvé ist immer noch ungeklärt. Wie die Untersuchungen auf Tuberkulose und Lues, die jedoch leider nicht in allen Fällen ausgeführt worden sind, ergeben haben, können diese mit Sicherheit als ätiologische Faktoren ausgeschlossen werden. Mit der gleichen Sicherheit können wir aber nicht irgendwelche andere Infektionen ausschließen. Jedenfalls ist nicht zu bestreiten, daß weder eine Trauma, noch irgendwelche Infektionen die tiefsten und unbedingten Ursachen für diese Wirbelerkrankung sind.

Haben einige Autoren die Vertebra plana Calvé mit dem Köhlerschen Leiden gleichzusetzen versucht, so neigen wieder andere dazu, mehr die Gleichartigkeit dieser Wirbelaffektion und der Calvé-Legg-Perthes'schen Erkrankung zu betonen. Das erscheint besonders einleuchtend, wenn wir die Röntgenbilder dieser und der von uns beschriebenen Krankheit vergleichen. Denn bei beiden Leiden kommt es zu einer weitgehenden Abflachung (der Wirbel, bzw. des Femurkopfes), die vermutlich, wie ja auch das Köhlersche Leiden, auf einen Erweichungsprozeß zurückzuführen ist. Der Vorgang der Abflachung sowie der Regeneration der Vertebra plana scheint, soweit wir die Röntgenbilder zu deuten und zu vergleichen vermögen, hier, d. h. bei der Calvé-Legg-Perthesschen Krankheit, eher das gleiche zu sein, als beim Köhlerschen Leiden. Es steht fest, daß bei der Köhlerschen Krankheit eine eindeutige Restitutio ad integrum des erkrankten Knochens zu sehen ist, während bei dem hier beschriebenen Krankheitsbild selten, wenn überhaupt. Diese Tatsache kann aber auch auf den statischen Verhältnissen beruhen, denn steht ein Patient mit dem genannten Leiden der Wirbelsäule wieder auf, so belastet er dieselbe,

und die Schwerkraft wirkt in derselben Richtung, in der zuvor die Abflachung erfolgt ist. Bei dem Genesenden der Köhlerschen Krankheit wirkt die Schwerkraft parallel mit der Breitenachse des os naviculare. Auch aus diesem Grunde ist es wahrscheinlicher, die Vertebra plana Calvé mit der Calvé-Legg-Perthes'schen Krankheit gleichzusetzen, denn bei beiden Erkrankungen sind die statischen Verhältnisse dieselben, außerdem zeigen beide eine aseptische Knochennekrose. Die abgeflachten verdichteten Knochenmassen ragen in der Horizontalen über ihr Niveau hinaus und weiterhin gehört zu den klassischen Symptomen der überstandenen Krankheit eine nahezu vollständige Regeneration. Diese Umstände haben fast alle Autoren darin bestärkt, das Leiden der Vertebra plana Calvé mit dem Calvé-Legg-Perthes'schen zu vergleichen, und einen Vergleich mit dem Köhlerschen Leiden zwar nicht ganz auszuschließen, aber seine Bedeutung mehr und mehr in den Hintergrund zu stellen.

Differentialdiagnostisch ist in erster Linie die tuberkulöse Spondylitis auszuschließen, was wie schon erwähnt, gerade zu Beginn der Erkrankung nicht immer leicht ist, da beide Krankheiten zunächst die gleichen Symptome bieten. Die Tuberkulinproben und spätere Röntgenbilder, sowie das Fehlen von Senkungsabscessen ermöglichen uns bald die richtige Diagnose. Weiterhin ist es anfangs nicht leicht, die osteomyelitische Spondylitis auszuschalten. Auch hier erweist sich das Röntgenbild als unentbehrlich. Außerdem wäre differentialdiagnostisch die Kümmelsche Krankheit zu erwähnen. Einige Autoren sprechen allerdings von einem Trauma. Entscheidend ist jedoch, daß bei allen diesen Patienten kein schmerzfreies Intervall beobachtet worden ist. Also kann mit Sicherheit auch hier schon von Anfang an das Kümmelsche Leiden ausgeschlossen werden.

Es ist mir eine angenehme Pflicht, Herrn Prof. Dr. Valentin für die Anregung zu dieser Arbeit, die Überlassung des Materials und seine freundliche Unterstützung meinen besten Dank zu sagen.

LITERATURVERZEICHNIS

Axhausen u. Bergmann: Ernährungsunterbrechung am Knochen. (Handbuch der spez. path. Anatomie von Henke u. Lubarsch Bd. IX, 3 pag. 185–193).

Boorstein: Ostéochondritis of the Spine. (Journal of Bone and Joint Sugery 1927, Vol. IX, pag. 629).

Buchmann: Ostéochondritis of the Vertebral Body (Journal of Bone and Joint Surgery 1927, Vol. IX, pag. 55).

Bühring: Beitrag zur erworbenen, nicht infektiösen Plattwirbelbildung des Kindesalters (Vertebra plana Calvé) Dissertation, Kiel 1934.

Calvé: Sur une affection particulière de la colonne vertébrale chez un enfant simulant le mal de Pott. (Journal de Radiologie et d'Electrologie 1925, Tome IX Nr. 1, pag. 22).

Calvé: Ostéochondrite Vertebrale Infantile. (Traité de Chirurgie Orthopêdique 2⁰ partie – Rachis et membre superieno 1937).

Denks: Vertebra plana Calvé. (Ztrblt. f. Chirurgie 63, Jahrg. Nr. 45, pag. 2684).

Federschmidt: Das Röntgenbild der Vertebra plana Calvé und seine Deutung. (Röntgenpraxis 5 Jahrg. 1933, Heft 11, pag. 801).

ders: Demonstration einer Vertebra plana. (Verhdlg. des 27. Kongresses der dtsch. orthop. Gesellschaft 1933, pg. 138).

Halfdan Sundt: Vertebra plana-Calvé. Eine Übersicht und zwei kasuistische Mitteilungen. (Acta Chir. Scand. Stockholm 1935, pag. 501).

Hanson: Ein Fall von Vertebra plana, der verschiedene Entwicklungsphasen dieses Leidens beleuchtet. (Acta Chir. Scand. 1930, pag. 461).